学術

Impaction bone graft法を用いた人工股関節再置換術

失われたbone stock回復 新臼蓋形成、セメント固定

北海道整形外科記念病院
片山　直行診療部長

はじめに

人工股関節全置換術の普及に伴い、再置換術も増加傾向だ。再置換の原因はインプラント設置位置異常による反復脱臼、ゆるみ、骨溶解、人工骨頭上方移動、感染等が挙げられる。中でも、巨大な骨欠損を有する臼蓋、ロングステム再々置換例、ゆるみ放置例など皮質骨菲薄化や変形、骨欠損の著しい大腿骨では治療に難渋するケースが多い。

このような症例に対する再置換術の課題は、失われたbone stock回復とインプラント長期的安定性確保。目的達成へ当院ではimpaction bone graft法（IBG法）を用いて臼蓋側、大腿骨側の再建を行ってきた。

IBG法はオランダのSloof らが臼蓋側欠損部再建に用いたのが最初で、ゆるんだインプラント、セメントを抜去し、嚢欠損がある場合は自家骨、同種骨、金属メッシュを用い欠損部を閉鎖、cavitary defectとする。細片化した同種骨をインバクターで強固にIBG し新臼蓋を形成、カップをセメント固定する。

この方法を大腿骨側に応用したのがExeter のLing, Gie らで、一九九三年に成績を発表し注目を集めた。当院もそれを順守しExchange テクニックを用いた。

細片化した同種骨を遠位から順にインバクションして新しい髄空を形成し、polished taper stem をセメント固定する。

この理論はステム表面が研磨され非常に滑らかで、形状がテーパー（先端ほど細くなる）、カラー（ステム近位部突出）が無く、ステムがセメント内で滑るため（テーパーロック）、セメントと骨の界面に生じるズレ応力を減じ圧縮応力を増加させる結果、セメントと骨の界面での破綻が生じにくい。

ステム表面が粗なものではステム・セメント間で動きが生じた場合、金属やセメントの摩耗粉が形成されやすいのに対し、polish steは摩耗粉形成が少なく、骨溶解発生を抑える上で有利と考えられている。



症例1

臼蓋側

一九九六年から二〇〇三年二月までに本法を用いた三十四股関節のうち、一年以上経過した再置換術は二十二股関節だった。

内訳は人工骨頭の上方移動二股、ゆるみ十四股、骨溶解六股。男二股、女二十股で、手術時平均年齢は六五・五歳（三十六―七十九歳）、経過観察期間は十二―七十六カ月。

臼蓋骨欠損の程度は、AAOS分類のType IIが三股、Type IIIは十九股。カップ移動を二股に認め一股が再々置換に至った。この例は臼底に直径三㎝の内壁欠損があり、同部をメッシュでふさぎIBGしたものの、術後一年でメッシュごと内方に移動したため再々置換となった。

他の二十股はカップ移動もなく移植骨同化も良好で、失われたbone stock回復とインプラント安定化は短期間だが達成された。

大腿骨側

一九九六年から二〇〇二年十一月までに本法を用いた症例は十七股関節。スタンダードステム十四股、及びロングステム三股（大腿骨骨切り術併用二例を含む）を使用した。

男性四例五股、女性十例十二股で、手術時平均年齢は六四・六歳（四十二―八十四歳）、術後期間は平均二十カ月（六―六十六カ月）。骨欠損はEndo-Klinik のGrade1が三股、Grade2が五股、Grade3が二股、Grade4が七股。

レ線評価としてステム沈下、移植骨同化の程度を検討した。合併症は術中骨折一股、術後骨折一股、脱臼一股。レ線評価結果のステム沈下は骨折を起こした例で四㎜だったが、それ以外は〇―二㎜（〇㎜が十例）で、移植骨再構築も術後六カ月以降で認められる傾向だった。

症例

症例1は七十四歳女性の人工骨頭上方移動例。AAOS分類Type IIで、骨頭四個をIBGした。術後三年時移植骨は同化、カップ移動は認めない。

症例2は五十七歳女性でセメントレスステムゆるみ例。Endo-Klinik のGrade2で、皮質骨菲薄化とステム沈下、pedestal を認めた。骨頭一・五個をIBGしExeter ステムをセメント固定。術後二年で一㎜のセメント内沈下を認め、近位部で移植骨同化と骨梁再構築が認められた。

症例3は六十八歳女性ロングステムゆるみ例でEndo-Klinik のGrade4。著しい皮質骨菲薄化とステム沈下及びセメントfractureを認め、術後骨折を危惧しExeter ロングステムで再々置換。使用した骨頭は四個で、最上部ワイヤリング外側にワイヤーめり込みを認めるが、九カ月時はリモデリングされている。

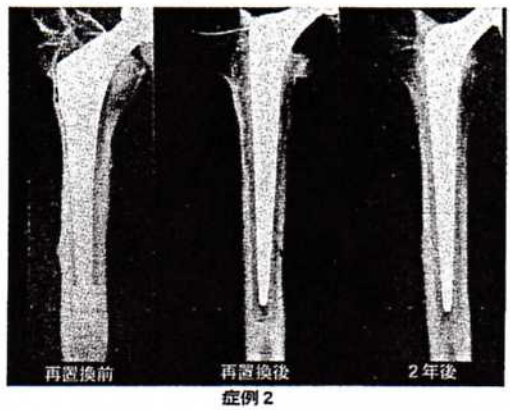

症例2

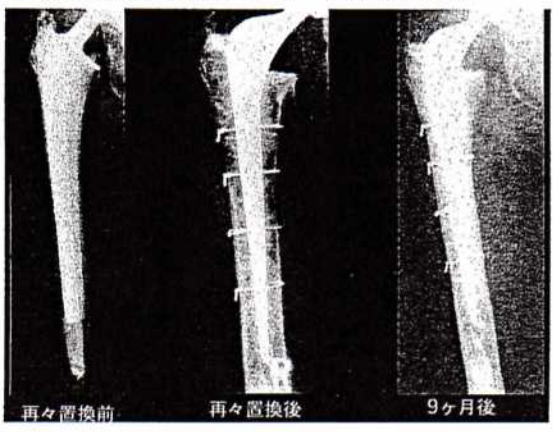

症例3

ピットホールと対策

臼蓋側では、巨大な内壁欠損は本法の限界で、サポートリング使用などを考慮すべきだろう。しかし、強固なインバクションが可能なら、失われた骨量を回復し得る本法はカップの安定性が得られる良い方法と思われる。

一方、大腿骨側では皮質骨菲薄化が著しい場合、インバクション操作そのものによる破裂骨折が危惧される。事前にdrainage within 8を行うが、ワイヤリングをゆるめにしておき、皮質骨チーズカット直前でインバクションをやめるのがコツだ。

カルカー部は多くの例で欠損しているケースが多く、積極的に同部をメッシュで再建して強固にIBGし、回旋安定性を得るのがステム沈下防止に欠かせない。インバクション終了後、無造作にtrial reduction を行うと骨折の危険性が高い点も忘れてはならない。

（第百四回北海道整形災害外科学会で発表）